

## Okronozisli Bir Olguda Bilateral Kalça Resorpsiyonu

### Bilateral Hip Resorption in a Case with Ochronosis

Banu AYDENİZ, Aylın SALTEKİN, Selcen ŞENOL, Derya ÇIRAKOĞLU, Feyza ÜNLÜ ÖZKAN, Turan USLU  
Fatih Sultan Mehmet Eğitim ve Araştırma Hastanesi, Fizik Tedavi ve Rehabilitasyon Kliniği, İstanbul, Türkiye

#### Özet

Bel ağrısı, her iki kalçada ağrı ve yürüme güçlüğü şikayeti ile kliniğimize başvuran 72 yaşındaki bayan hastanın fizik muayenesinde bel ve bilateral kalça eklem hareket açıklığı ileri derecede kısıtlı olarak bulundu. Yapılan radyolojik tetkiklerinde lomber ve dorsal vertebralarda yaygın disk kalsifikasyonları ve dejeneratif değişiklikler saptandı. Bilateral kalça eklemde özellikle solda daha belirgin olmak üzere her iki femur başında rezorpsiyon, litik ve sklerotik alanlar gözlemlendi. Fizik muayene bulguları ve radyolojik bulgulara dayanılarak okronozisden şüphelenildi. İdrarında homogentisik asit pozitif olarak tespit edilen hastaya okronozis tanısı konuldu. Okronozis nadir görülen doğumsal, metabolik bir hastalıktır. Omurga tutulumu ve kalça eklemde ileri derecede dejeneratif ve rezorptif değişiklikleri olan hastaların ayırıcı tanısında okronozis de yer almalıdır. *Türk Fiz Tıp Rehab Derg 2009;55:122-5.*

**Anahtar Kelimeler:** Okronozis, kemik resorpsiyonu

#### Summary

A 72-year-old female patient with complaints of back pain, bilateral hip pain and walking difficulty referred to our clinic. Physical examination revealed excessive limitation of lumbar and hip range of motion bilaterally. Radiological examination showed diffuse intervertebral disc calcification and degenerative changes in lumbar and dorsal vertebrae. Lytic, sclerotic areas and resorption in both femoral heads were observed, being more prominent on the left side. According to the physical examination and radiological findings ochronosis was suspected. Urine analysis was positive for homogentisic acid and the patient was diagnosed as ochronosis. Ochrosonosis is a rarely seen inborn error of metabolism. In cases with spine involvement and excessive degenerative and resorptive articular changes in the hip joint ochronosis must be considered in the differential diagnosis. *Turk J Phys Med Rehab 2009;55:122-5.*

**Key Words:** Ochrosonosis, bone resorption

#### Giriş

Alkaptonüri nadir görülen, otozomal resesif geçişli homogentisik asidüri, okronozis, santral ve periferik artritle karakterize metabolik bir hastalıktır (1). Fenilalanin ve tirozin metabolizmasında yer alan homogentisik asit oksidaz enzim eksikliği sonucu özellikle baş dokusunda mavi-gri bir pigment olan homogentisik asit (HGA) birikir (2). Eklem, deri, göz, kardiovasküler sistem, genitoüriner sistem, solunum sistemi ve nadir olarak merkezi sinir sistemi, endokrin sistem ve diş tutulumuna neden olabilir. Klinik bulgular genellikle orta yaşa kadar görülmez. En önemli morbidite nedeni eklem ve kardiovasküler sistem tutulumudur. Omurga, kalça ve diz gibi büyük eklemler tutulur (2,3). Bu yazıda ileri derecede bilateral kalça rezorpsiyonu olan okronozisli bir olgu sunulmuştur, omurga ve eklemlerde ileri derecede dejeneratif ve sklerotik değişiklikleri olan hastalarda okronozis akılda tutulmalıdır.

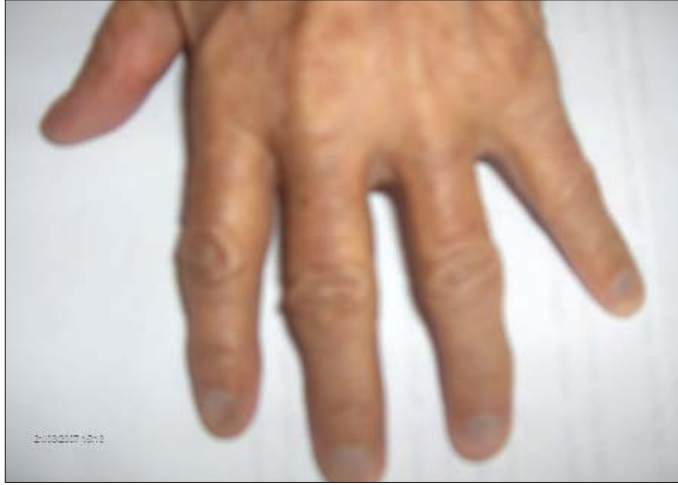#### Olgu

Yetmiş iki yaşında olan bayan hastamız, 5 yıl önce başlayan iki taraflı kalça ağrısı ve yürüme güçlüğü şikayetiyle polikliniğimize başvurdu. Hikayesinde yaklaşık 10 yıldır mevcut olan bel ağrısı dışında sistemik bir yakınması yoktu. Fizik muayenesinde bilateral kalça hareketlerinde kısıtlılık mevcuttu. Kalça fleksiyonu sağda 55°, solda 60°, her iki kalça ekstansiyonu -30° olarak tespit edildi. Hastanın her iki kalça eklem hareket açıklığı ileri derece kısıtlı olduğundan abduksiyon, adduksiyon ve rotasyon tam olarak değerlendirilemedi. Bel hareketleri tüm yönlerde ağırlıydı, bel fleksiyon ve ekstansiyonu kısıtlıydı, el-yer mesafesi artmıştı. Hastanın sistemik muayenesinde cilt renginde koyulaşma, tırnak diplerinde mavi-gri renk değişikliği dışında özellik saptanmadı (Resim 1).

**Yazışma Adresi/Address for Correspondence:** Dr. Banu Aydeniz, Fatih Sultan Mehmet Eğitim ve Araştırma Hastanesi, Fizik Tedavi ve Rehabilitasyon Kliniği, İstanbul, Türkiye  
Tel.: +90 216 578 30 00/3433 E-posta: gulmezbanu@hotmail.com **Geliş Tarihi/Received:** Eylül/September 2007 **Kabul Tarihi/Accepted:** Temmuz/July 2008

© Türkiye Fiziksel Tıp ve Rehabilitasyon Dergisi, Galenos Yayıncılık tarafından basılmıştır. Her hakkı saklıdır. / © Turkish Journal of Physical Medicine and Rehabilitation, Published by Galenos Publishing. All rights reserved.

Çekilen lumbosakral ön-arka ve lateral grafilerde lomber ve dorsal vertebraların korpus köşelerinde osteofitler ve dejeneratif değişiklikler, intervertebral disklerde kalsifikasyon ve disk mesafesinde azalma ve ankiloz saptandı (Resim 2,3). Pelvis ön-arka grafisinde solda daha belirgin olmak üzere, her iki femur başında ileri derecede rezorpsiyon, multiple litik alanlar ve çevresinde skleroz, asetabuler yüzeyde dejenerasyon ve bilateral trokanter majörlerde kontur düzensizlikleri gözlemlendi (Resim 4). Kalça eklemi daha iyi değerlendirmek amacıyla bilateral kalça Manyetik Rezonans Görüntüleme (MRG) tetkiki istendi. MRG sonucunda koronal (Resim 5,6) ve aksiyel (Resim 7,8) kesitlerde; her iki femur başı ve femur boynunda deformasyon, her iki koksafemoral eklem mesafesinde ekspansiv effüzyon ve sinovyal hipertrofi saptandı, her iki femur başı superiora deplase idi ve bilateral asetabuler kemiklerde belirgin deformasyon saptandı.



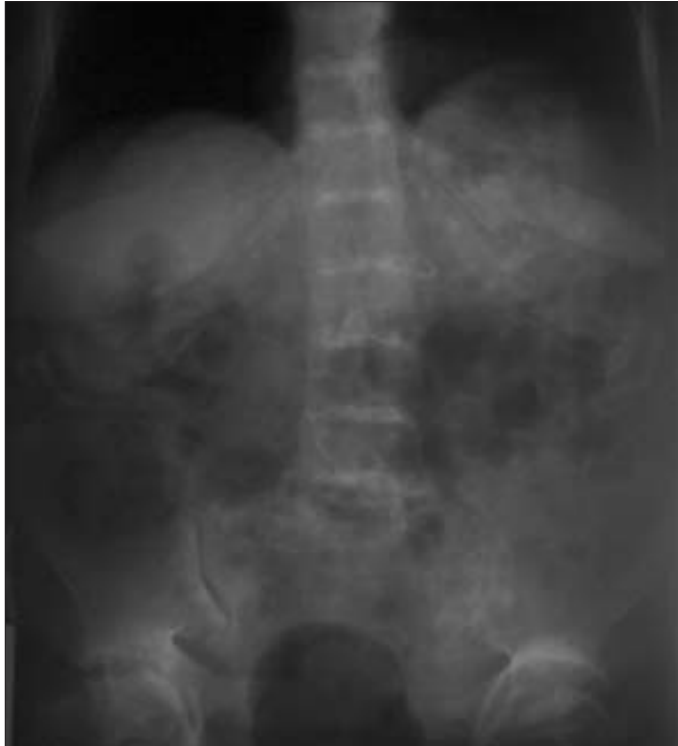Resim 1. Tırnak diplerinde mavi-gri renk değişikliği.

Fizik muayene ve radyolojik bulgular sonucunda okronozis ön tanısıyla hastanın idrarında kalitatif (spektrofotometrik) yöntemle HGA bakıldı ve test HGA yönünde pozitif sonuç verdi. Klinik bulgular, radyolojik ve biyokimyasal incelemeler sonucunda alkaptonüri tanısı kesinleşti. Hastanın yapılan diğer laboratuvar tetkiklerinde bir özellik saptanmadı.

Hastalığın çoklu sistem tutulumu yapabileceği düşünülerek hasta genitouriner, kardiyovasküler ve göz tutulumu açısından ilgili uzmanlar tarafından değerlendirildi. Renal tutulumu değerlendirmek amacıyla yapılan üriner sistem ultrasonografisinde (USG) renal parankim ekosunda artış dışında bir özellik saptanmadı. Göz muayenesinde sklerada nazal kadranda mavi siyah noktasal tarzda pigment birikimi (Osler bulgusu) tespit edildi. Yapılan EKO tetkikinde aort kökünde skleroz ve mitral kapakta dejeneratif değişiklikler tespit edildi. Tedavi olarak 100 mg/kg vitamin C ve 100mg/gün diklofenak sodyum başlandı. Hastaya kalça protezi için operasyon önerildi ancak kabul etmedi. Kalça ve sırt germe ve güçlendirme egzersizleri öğretilen hasta takibe alındı.

### Tartışma

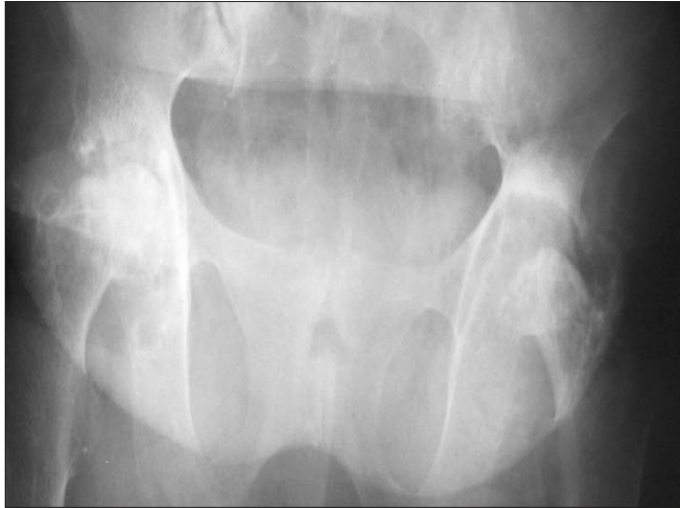Tespit edilmiş en eski okronozis olgusu, M.Ö. 1500 yılına ait bir Mısır mumyasıdır, intervertebral diskler, kalça ve dizlerin radyolojik ve biyokimyasal olarak incelenmesiyle tanı doğrulanmıştır. 1584 yılında Scribonius bir erkek çocuğun idrarının siyah renge dönüştüğünü rapor etmiştir. Alkaptonüri terimi ilk olarak, 1859 yılında Boedeker tarafından kullanılmıştır. 1891 yılında Wolkow ve Bauman idrarın rengini değiştiren bileşiğin homojenik asit olduğunu tanımlamışlardır (4). Okronozis terimi ilk kez 1866 yılında Virchow tarafından kullanılmıştır konnektif dokuda; kıkırdak, ligament, tendon ve geniş kan damarlarının intimasında sarı kahverengi pigment birikimini ifade eder (4-6). 1902 yılında Albrecht ve Zdarek okronozisin alkaptonüri ile ilişkisini



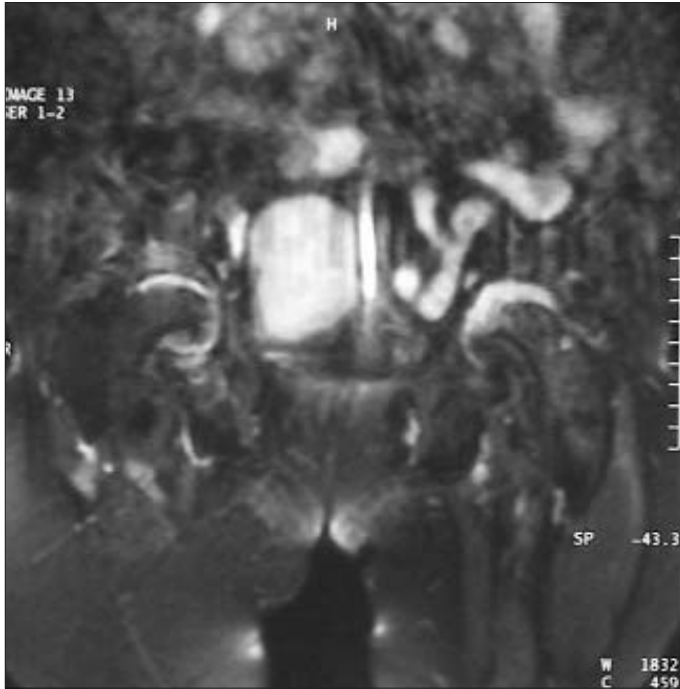
Resim 2-3. Lumbosakral AP-lateral grafi. İntervertebral disklerde kalsifikasyonla uyumlu dansite artışı ve disk mesafelerinde azalma, ankiloz.

ortaya koymuştur (5,6). 1996-1997 yıllarındaki klonlama çalışmalarında alkaptonüri geninin 3q 21-23 lokusunda yer aldığı gösterilmiştir (2,6,7).

Okronozisin görülme sıklığı 1/1.000.000'dir, alkaptonürik hastaların yaklaşık %50'sinde okronozis görülmektedir (6). Alkaptonüri nadir görülen, doğumsal metabolik bir hastalıktır (8). Homogentisik asid oksidaz eksikliği sonucu homogentisik asit dönüşümü yapılamaz. Oluşan HGA baş dokusunda birikerek hastalığın klinik olarak gözlenen klasik triadına neden olur: 1) Doğumda görülen homogentisik asidüri (idrarda okside veya alkalize olmasıyla siyah renge dönüşmesi patognomiktir). 2) 20-30 yaşlarında okronoz gelişimi (homogentisik asidin konnektif dokuda birikmesi sonucu deri, sklera gibi dokularda pigmentasyon) 3) Dördüncü de-



Resim 4. Pelvis AP grafi. Solda daha belirgin olmak üzere, her iki femur başında ileri derecede rezorpsiyon, multipl litik alanlar ve çevresinde skleroz, asetabuler yüzeyde dejenerasyon.



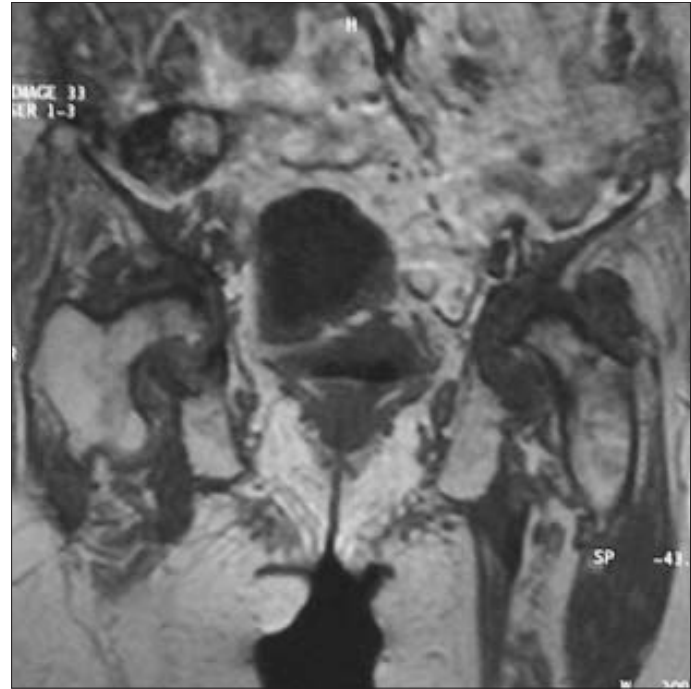Resim 5-6. Bilateral kalça MRG'de koronal T1 ve T2 ağırlıklı kesitler. Her iki femur başı ve femur boynunda deformasyon, her iki koksafemoral eklemlerin mesafesinde ekspansiv effüzyon ve sinovyal hipertrofi.

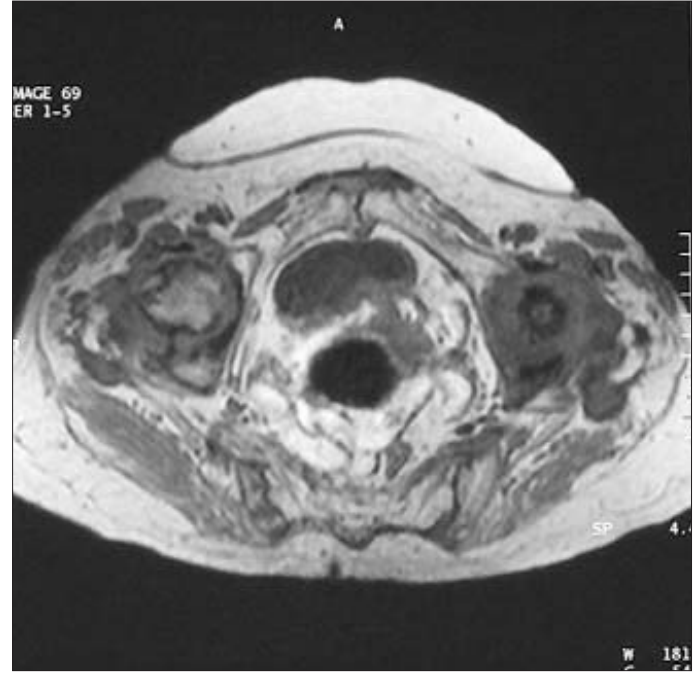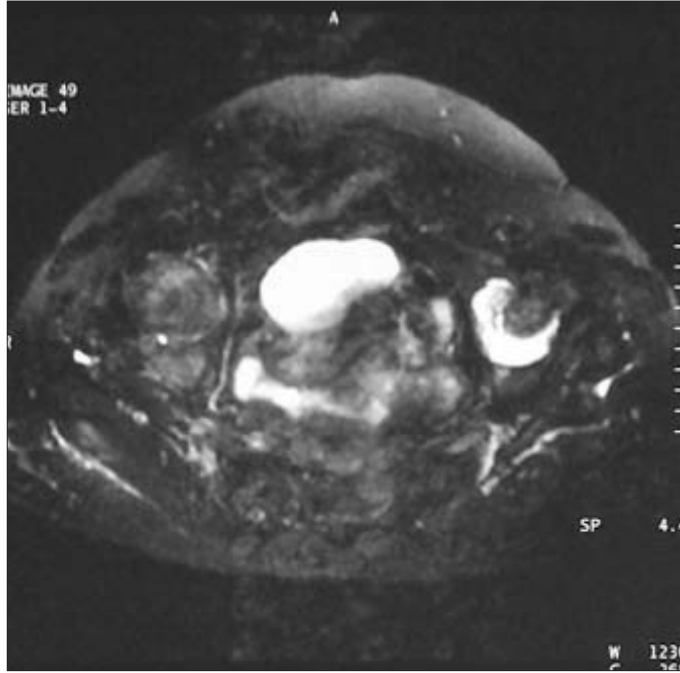
kad ve sonrasında ortaya çıkan dejeneratif okronotik artropati. Bunun yanında alkaptonürik okronoz daha nadir olarak kardiyovasküler veya üriner sistem tutulumu da yapabilir (4). Bizim olgumuzda cilt renginde genel olarak koyulaşma, tırnak diplerinde mavi-gri renk değişikliği ve sklerada pigment birikimi mevcuttu. Kardiyovasküler olarak aort kökünde skleroz, mitral kapakta dejeneratif değişiklikler tespit edildi. Üriner sistem incelemesinde renal parankim hastalığı dışında bir bulgu saptanmadı.

Alkaptonuride saptanan radyolojik değişiklikler spinal ve ekstra spinal anormallikler olmak üzere ikiye ayrılır. Spinal anormallikler hastalığın en karakteristik radyolojik bulgularıdır; intervertebral disklerde kalsifikasyon, vakum fenomeni ve eklem aralığında daralma gözlenir. Osteoporoz ve vertebralarda marjinal skleroz gözlenebilir. İlk olarak lomber vertebralarda etkilenir, bunu torasik ve servikal vertebralarda takip eder. Kalsifikasyonlar en sık annulus fibrozusun iç liflerinde ortaya çıkar, disklerin ve onu çevreleyen kemiklerin progresif ossifikasyonu sonucu ortaya çıkan radyolojik görüntü ankilozan spondilit ile karışabilir.

Ancak ankilozan spondilite izlenen bambu kamışı bulgusu gözlenmez ve sakroiliak eklemler kapalı değildir. Hemokromatozis, idiopatik kondrokalsinozis, akromegali ve vertebra tüberkülozunda (Pott hastalığı) direk grafide saptanan disk aralıklarının opaklaşması okronozis ile karışabilir (6).

Kalsifikasyon ve ossifikasyonlar ekstraspinal olarak simfizis pubis, kostal kartilaj, tendon ve ligamanlarda gözlenir (9,10). Periferik iskelette en sık kalça, diz ve omuz tutulumu gözlenir, diğer eklemlerin tutulumu nadirdir. Periferik eklemlerde oluşan değişiklikler osteoartrite benzemekle birlikte osteoartritte saptanan osteofit ve subkondral kistler okronozisde çok sık görülmemektedir. Okronozis bazen hızlı ilerleyen progresif periferik artropati ve artiküler yüzeyin fragmantasyonu şeklinde karşımıza çıkabilir (9). Bizim olgumuzda da radyolojik olarak tipik okronotik artropati bulguları mevcuttu. Lomber bölgede intervertebral disklerde kal-





Resim 7-8. Bilateral kalça MRG'de aksiyal T1 ve T2 ağırlıklı kesitler. Solda daha belirgin olmak her iki femur başında rezorpsiyon.

sifikasyonla uyumlu dansite artışı, disk mesafelerinde daralma, vertebra korpus köşelerinde dejeneratif değişiklikler izlendi, tüm vertebralarda osteopeni göze çarpmaktaydı. Kalçanın radyolojik incelemesinde solda daha belirgin olmak üzere her iki kaput femoris formasyonlarında belirgin kayıp ve rezorpsiyon dikkati çekmekteydi. Her iki femur başı ve kollum femoriste multipl litik alanlar ve çevresinde skleroz, bilateral trokanter majörlerde kontur düzensizlikleri gözlemlendi.

Okronozisin günümüzde etkinliği kanıtlanmış bir tedavisi yoktur. İdrarda HGA atılımını azaltmak için yüksek doz C vitamini verilmesi, tirozin ve fenilalaninden fakir, düşük proteinli diyet ve NTBC (Nitrotrifluoromethylbenzoylcyclohexanedione) önerilen ancak uzun dönem sonuçları ve klinik etkinliği bilinmeyen tedavi yöntemleridir (2). HGA oksidaz enzimini rekombinan teknoloji ile yerine koyma gelecek için ümit veren bir tedavi seçeneği olabilir (6,11). Okronotik artropati dejeneratif bir artrittir, erken dönemde analjezikler, steroid olmayan antienflamatuvar ilaçlar ve fizik tedavi ile semptomatik tedavi yapılsa da ilerlemiş diz ve kalça tutulumlarında kalça ve diz artroplastisi önerilmektedir.

Sonuç olarak okronozis nadir görülen bir hastalık olmasına rağmen kronik bel ağrısı ve büyük eklem tutulumu olan hastalarda akılda tutulmalıdır. Bu hastalarda en önemli morbidite nedeni okronotik artropati ve kardiyovasküler tutulumdur. Bu nedenle tanının bilinmesi hastanın bilgilendirilmesi ve takibi açısından önemlidir. Nadir olmakla birlikte okronozis olgumuzda görüldüğü gibi bilateral kalça rezorpsiyonu şeklinde de karşımıza çıkabilir. İleri derecede destrüktif artropatisi olan hastalarda okronozis mutlaka ayırıcı tanıda yer almalıdır.

## Kaynaklar

1. Shimizu I, Hamada T, Khalpey Z, Miyanishi K, Hara T. Ochronotic arthropathy: pathological evidence of acute destruction of the hip joint. *Clin Rheumatol* 2007;26:1189-91. [Abstract]
2. Aytuğ AF, Gürbüz O, Ergun T, Kotiloğlu E. Endojen okronozis: Bir alkaptonüri olgusu. *Türkderm* 2002;36:276-9. [Abstract]
3. Diaz-Ramon JL, Aseguinolaza B, Gonzalez-Hermosa MR, Gonzalez-Perez R, Caton B, Soloeta R. Endogenous ochronosis: a case description. *Actas Dermosifiliogr* 2005;96:525-8. [Abstract] / [Full Text]
4. Fisher AA, Davis MW. Alkaptonuric ochronosis with aortic valve and joint replacements and femoral fracture: a case report and literature review. *Clinical Medicine & Research* 2004;2:209-15. [Abstract] / [Full Text] / [PDF]
5. Millea TP, Segal LS, Liss RG, Stauffer ES. Spine fracture in ochronosis. Report of case. *Clin Orthop* 1992;281:208-11. [Abstract]
6. Bezer M, Kocaoğlu B, Güven O. Ankylosis of the spine in a case with ochronosis. *Acta Orthop Traumatol Turc* 2003;37:344-7. [Abstract]
7. Granadino B, Beltran-Valero de Benabe D, Fernandez-Canon JM, et al: The human homogentisate 1,2 dioxygenase gene. *Genomics* 1997;43:115-22. [Abstract] / [PDF]
8. Gurkanlar D, Daneyemez M, Solmaz I, Temiz C. Ochronosis and lumbar disc herniation. *Acta Neurochir (Wien)*. 2006;148:891-4. [Abstract] / [PDF]
9. Weissman B, Yu J. Imaging. Ochronosis (alkaptonuria). In: Harris ED, Budd RC, editors. *Kelley's Textbook of Rheumatology*. 7th ed. Pennsylvania; Elsevier Saunders; 2005. p. 2434-9
10. Resnick D, MD. Alkaptonuria. In: Resnick D, editor. *Bone and joint imaging*. Philadelphia: W. B Saunders Company; 1989. p. 518-22.
11. Suzuki Y, Oda K, Yoshikawa Y, Maeda Y, Suzuki T. A novel therapeutic trial of homogentisic aciduria in a murine model of alkaptonuria. *J Hum Genet* 1999;44:79-84. [Abstract] / [PDF]